

# Интерстициальный цистит: патогенез, диагностика и лечение (часть 2)

**Я.Б. Миркин, А.В. Карапетян**

Международный медицинский центр «УРО-ПРО»

## Сведения об авторах:

Миркин Я.Б. – заведующий отделением урогинекологии и нейроурологии ММЦ «УРО-ПРО», г. Краснодар, [mirkot@yandex.ru](mailto:mirkot@yandex.ru)

Mirkin Ya.B. – the head of the department of urogynecology and neurourology MMC "URO-PRO", Krasnodar, [mirkot@yandex.ru](mailto:mirkot@yandex.ru)

Карапетян А.В. – генеральный директор ММЦ «УРО-ПРО», г. Краснодар, [krasnodar1@upclinic.ru](mailto:krasnodar1@upclinic.ru)

Karapetyan A.V. – General Director of the MMC "URO-PRO", Krasnodar, [krasnodar1@upclinic.ru](mailto:krasnodar1@upclinic.ru)

**М**ультимодальность патогенеза интерстициального цистита/синдрома болезненного мочевого пузыря (ИЦ/СБМП) предполагает, что патологический процесс ИЦ состоит из шести основных факторов:

1. Повреждение или несостоятельность гликозаминогликанового (ГАГ) слоя уротелия;
2. Абактериальное воспаление в интерстиции с активизацией тучных клеток;
3. Сенсibilизация периферической нервной системы с увеличением количество ноцицепторов;
4. Взаимонаведение органов малого таза с развитием нейрогенного воспаления в кишечнике, матке и ее придатках;
5. Миофасциальные болевые синдромы (спастичность) поперечнополосатых мышц тазового дна и промежности;
6. Централизация боли со снижением болевого порога и развитием стойкого болевого синдрома даже в отсутствие импульсов от пораженного органа.

Диагностика интерстициального цистита/синдрома болезненного мочевого пузыря до сих пор вызывает определенные затруднения, поскольку такие симптомы ИЦ как поллакиурия и urgency присущи также гиперактивному мочевому пузырю, а боль при наполнении мочевого пузыря – бактериальному циститу.

## АСПЕКТЫ ДИАГНОСТИКИ ИНТЕРСТИЦИАЛЬНОГО ЦИСТИТА

В большинстве зарубежных клиник, специализирующихся на нейроурологии, диагностика ИЦ начинается с заполнения опросников, таких как О'Лири, BPIС-SS (Bladder Pain/Interstitial Cystitis-Symptom Score) [1], PUF (Pelvic Pain and Urgency/Frequency Patient Symptom Scale (PUF Scale) [2] и многих других. Абсолютно необходимым представляется заполнение дневника мочеиспускания, особенно в модификации J.J. Windale, с определением степени выраженности позыва на микцию и болевого синдрома (прил. 2) [3,4]. Нельзя отрицать важность инструментальных методов исследования – комплексного уродинамического исследования (КУДИ) и цистоскопии. В соответствии с рекомендациями ESSIC (Европейского общества по изучению интерстициального цистита), базовой опцией для диагностики повреждения ГАГ-слоя уротелия при ИЦ является цистоскопия с гидробуживанием мочевого пузыря, выполняемая под общей анестезией [5]. Методика цистоскопии с гидробуживанием включает следующие этапы: пациент находится в литотомической позиции под спинальной анестезией, емкость с раствором для наполнения мочевого пузыря находится на высоте 80-100 см над уровнем лона пациента. Напол-

нение мочевого пузыря производится дважды, первый раз до максимальной цистометрической емкости, т.е. до прекращения поступления раствора в мочевой пузырь и повторно, до 50% максимальной цистометрической емкости. Экспозиция составляет 1-3 минуты. Визуально определяется наличие гуннеровских поражений (рис. 1) и гломеруляций (рис. 2). Важным представляется выполнение биопсии с последующим патогистологическим исследованием

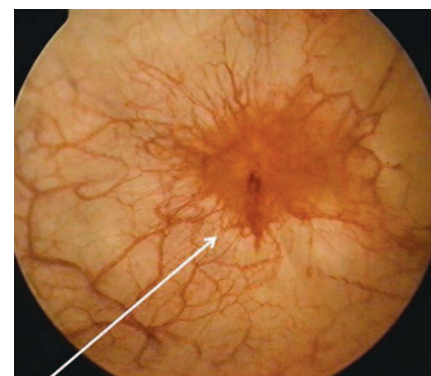


Рис. 1. Гуннеровское поражение мочевого пузыря во время цистоскопии с гидробуживанием

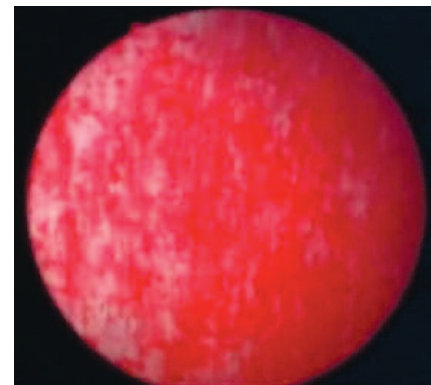


Рис. 2. Гломеруляции мочевого пузыря во время цистоскопии с гидробуживанием

ем (ПГИ). По итогам цистоскопии и результатам ПГИ оценивается соответствие полученных данных критериям диагностики ИЦ (табл. 1). Таким образом, для диагностики первых двух факторов патогенеза ИЦ необходимо выполнение цистоскопии с гидробуживанием и биопсии измененных участков уретера. Роль КУДИ, тестов с ледяной водой и хлоридом калия (KCl) является темой для отдельной публикации, интересующимся этим вопросом мы рекомендуем тематическую статью ученых с Тайваня [6].

С целью диагностики сенсibilизации ноцицепторов мочевого пузыря для внедрения в клиническую практику, на наш взгляд, может быть рекомендовано определение уровня следующих цитокинов в моче: Фактор Некроза Опухолей (ФНО), Фактор Роста Нервов (ФРН), ИЛ-6, Инсулиноподобный Фактор Роста [7-9]. Наиболее хорошо изученными являются ФНО, ФРН, ИЛ-6 (табл. 2) [10,11]. В нашей клинике

мы сейчас проводим работу по внедрению этих биомаркеров в клиническую практику.

Диагностика взаимонаведения органов малого таза реализуется путем создания команды, в которую входят врачи смежных специальностей: гинеколог, проктолог, гастроэнтеролог, невролог. Идеальной представляется модель, в которой все пациенты с интерстициальным циститом/синдромом болезненного мочевого пузыря будут обследованы этими специалистами. Важно, чтобы в команде применялись единые стандарты ведения пациентов.

Диагностика миофасциальных синдромов поперечнополосатой мускулатуры малого таза основывается на пальпации этих мышц и определении их тонуса, болезненности и наличии участков миогелеза (триггерных точек) [12]. Пальпация производится per vaginum или per rectum, тонус и болезненность определяются по шкале Ламонт (0-5 баллов). 0 баллов – отсутствие болезненности

и напряжения, 5 баллов – пальпация мышц невозможна из-за выраженной болезненности [13].

Диагностика централизации боли основывается на заполнении соответствующего опросника.

## ЛЕЧЕНИЕ ИНТЕРСТИЦИАЛЬНОГО ЦИСТИТА

Лечение интерстициального цистита/синдрома болезненного мочевого пузыря представляет собой непростую задачу вследствие не до конца ясного патогенеза данного заболевания, отсутствия достаточно эффективных диагностических и лечебных методов.

Учитывая мультимодальную концепцию патогенеза ИЦ, необходимо воздействовать на все его звенья. Поскольку заболевание не является угрожающим жизни терапевтическим, приоритетом должно быть качество жизни пациента. На первом этапе лечения логично сосредоточиться на терапии воспалительных изменений в уретерии и устранении болевого синдрома. За рубежом активно применяются внутривезикулярные инстилляции в виде т.н. «коктейлей». Ниже мы приводим рецепты таких коктейлей, разработанных R.Moldwin, C.Whitmore, P.Hanno, N.Mishra [14].

### «Анестезирующий коктейль» (Роберт Молдвин):

1. 20 мл 0,5% маркаина
2. 20 мл 2% лидокаина
3. Триамцинолон 40 мг
4. Гентамицин 80 мг или антибиотик per os

### «Маркаино-стероидный коктейль» (Н. Мишр):

1. 40 мл 0,5% маркаина
2. Гепарин 10 000 ЕД
3. Дексаметазон – 2 мл
4. Бикарбонат натрия 20 мл

### «Коктейль с димексидом» (Ф. Ханно)

1. Димексид 5% – 50 мл
2. Кеналог – 10 мг
3. Гепарин – 20 000 ЕД

Таблица 1. Результаты биопсии цистоскопии с гидробуживанием [6]

Цистоскопия с гидробуживанием					
Биопсия		не выполнялась	норма	Гломеруляции <sup>1</sup>	Гуннеровское поражение <sup>2</sup>
	Не выполнялась	XX	1X	2X	3X
	Норма	XA	1A	2A	3A
	Сомнительный результат	XB	1B	2B	3B
	Положительный результат <sup>3</sup>	XC	1C	2C	3C

1. Гломеруляции (петехиальные кровоизлияния 1-2 степени)

2. Гуннеровское поражение с гломеруляциями и без них

3. Положительный результат ПГИ: воспалительный инфильтрат, мастоцитоз, грануляционная ткань, фиброз

Таблица 2. Повышение уровня цитокинов в моче при интерстициальном цистите [10-11]

Цитокин	Контрольная группа	Интерстициальный цистит
ИЛ-6 (пг/мл)	0,79±0,21 (0,00-3,67)	1,52±0,24 (0,00-6,14)
ФНО (пг/мл)	0,91±0,17 (0,00-4,64)	2,63±0,60 (0,62-13,17)
ФРН (пг/мл)	0,46±0,35	50,1±11,8

В группе пациентов с ИЦ уровень цитокинов в моче достоверно выше, чем в контрольной группе. Это означает, что определение уровня цитокинов в моче можно использовать для:

1. Диагностики ИЦ
2. Определения степени тяжести ИЦ
3. Оценки результатов терапии ИЦ
4. Предсказания рецидивов ИЦ

### «Гепариновый коктейль» (К. Уитмор)

1. Гепарин – 20 000 ЕД
2. Солу-кортеф – 125 мг
3. Гентамицин – 160 мг
4. Маркаин 0,5% – 50 мл
5. Бикарбонат натрия 8,4% – 50 мл

### «Коктейль с гепарином и щелочным лидокаином» (К. Лоуэлл Парсонс)

1. Гепарин 10 000 ЕД
2. Лидокаин 2% – 8 мл
3. Бикарбонат натрия 8,4% – 3 мл

Инстилляции выполняются один раз в неделю до стабилизации состояния, затем раз в две недели, раз в три недели и т.д. В последнее время, в связи с широким распространением lubricированных катетеров для самостоятельной катетеризации, получили распространение самостоятельные инстилляции. То есть, при усилении негативной симптоматики пациент может самостоятельно ввести необходимую комбинацию препаратов «on-demand» («по требованию»). Иногда наши пациенты сообщают об успешных самостоятельных инстилляциях перед сном или поездкой.

Инстилляции анестетиков и стероидов также способны снизить уровень периферической сенсibilизации [14]. По данным пилотного исследования, проводимого в нашей клинике, поддержание температуры раствора в мочевом пузыре на уровне 41-43 градусов, при экспозиции 60 минут, значительно усиливает терапевтический эффект процедуры. В настоящее время мы готовим к серийному производству аппарат для термоирригации мочевого пузыря.

Для восстановления ГАГ-слоя применяется гликозаминогликан-заместительная терапия. Введение гликозаминогликанов в мочевой пузырь производится как путем внутривезикулярных инстилляций (гепарин, пентозанполисульфат, гиалуронат натрия, хондроитинсульфат), так и пероральным приемом гликозами-

ногликанов (пентозанполисульфат, хондроитинсульфат, глюкозамин, гиалуронат натрия) [15,16].

Оптимальной стратегией ГАГ-заместительной терапии представляется комбинированное применение внутривезикулярных инстилляций и пероральной терапии. Связано это с тем, что посещение лечебного учреждения для выполнения внутривезикулярных инстилляций возможно 1-2 раза в неделю, что вряд ли обеспечит непрерывную защиту уротелия. Внутривезикулярные инстилляции гликозаминогликанов имеют практически 100% биодоступность, при этом биодоступность гликозаминогликанов при пероральном приеме не превышает 18%, кроме того происходит их частичная димеризация и десульфатирование [17,18]. Однако эти недостатки компенсируются возможностью поддерживать постоянную концентрацию гликозаминогликанов в моче и уротелия.

Результаты внутривезикулярных инстилляций гиалуроната натрия («Cystistat», «Уролайф») свидетельствуют об увеличении емкости мочевого пузыря, снижении болевого синдрома, степени поллакиурии и ургентности (табл. 3) [19].

Таким образом, ГАГ-заместительная терапия может быть эффективна для:

1. Восстановления защитного ГАГ-слоя уротелия;
2. купирования болевого синдрома за счет предотвращения проникновения ионов калия в интерстиций и, следовательно, дегидратации нервных окончаний;

3. Снижения выраженности воспаления, т.к. гиалуроновая кислота связывается с CD-44 рецепторами на поверхности макрофагов и препятствует их дегрануляции [20];

4. Регенерации уротелия, поскольку доказан репаративный эффект гиалуроновой кислоты [21].

Для воздействия на сенсibilизацию периферической нервной системы при ИЦ с успехом используются инъекции ботулинического нейротоксина в область треугольника Лъето (100-200 ЕД в 2-4 мл натрия хлорида) [22,23]. В 2000-е годы перспективным методом снижения периферической сенсibilизации считались внутривезикулярные инстилляции ваниллоидов, например, резинифератоксина, который воздействует на TRPV-1 рецепторы С-волокон [24]. К сожалению, рандомизированные клинические исследования продемонстрировали отсутствие различий в эффектах резинифератоксина и плацебо [25].

Лечение миофасциальных болевых синдромов поперечнополосатой мускулатуры малого таза и промежности представляет достаточно сложную задачу. С одной стороны, это частный случай спастичности мышц, с которой часто сталкиваются неврологи и которую они достаточно эффективно лечат, например, инъекциями ботулинического нейротоксина, поскольку он вызывает расслабление поперечнополосатых мышц [26]. Ботулинический нейротоксин доказал свою эффективность и в случае спастичности мышц малого таза, однако не всегда представляется возможным

**Таблица 3. Результаты внутривезикулярных инстилляций гиалуроната натрия при интерстициальном цистите [19]**

Параметр	До курса инстилляций гиалуроната натрия	После курса инстилляций гиалуроната натрия
Емкость мочевого пузыря (мл)	198,80±16,55	276,30±44,84
Болевой синдром (0-10 баллов)	8,38±0,38	4,00±1,13
Поллакиурия	11,88±1,86	8,00±0,91
Ургентность	8,88±0,64	5,25±0,94
Ноктурия	2,25±0,49	1,63±0,38
Качество жизни	2,13±0,58	5,25±1,18

После курса инстилляций гиалуроната натрия достоверно увеличилась емкость мочевого пузыря и качество жизни, снизились болевой синдром, поллакиурия, ургентность и ноктурия

прогнозировать результат [27]. На начальном этапе терапии, на наш взгляд, оптимальным является выполнение серии инъекций в мышцы тазового дна комбинации анестетиков и стероидов (рис. 3) [28]. Кроме того, эффективным является массаж триггерных точек в спазмированных мышцах (рис. 4) [29,30]. Массаж может выполняться специально подготовленным специалистом или пациент может выполнять его самостоятельно при помощи различных устройств. Инъекции ботулинического нейротоксида имеет смысл выполнять на более поздних этапах терапии, когда становятся понятны их перспективы.

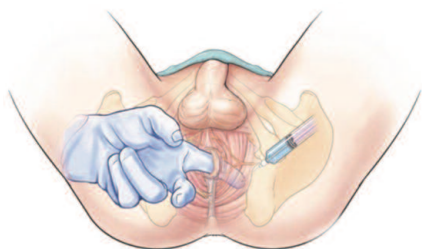


Рис. 3. Выполнение инъекции анестетика в m.levator ani

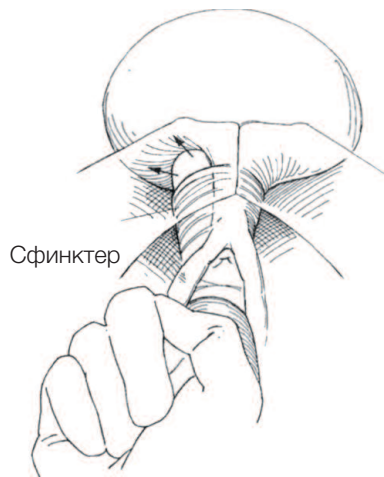

Рис. 4. Массаж Тизля - латеральное растяжение и компрессия уретрального сфинктера при синдроме уретральной боли

Переходя к вопросам терапии централизации боли следует отметить, что методов с доказанной эффективностью практически не существует. В клинической практике широко используются ингибиторы обратного захвата серотонина, имеются данные об эффективности блокаторов NMDA-рецепторов (мемантин) [31]. Одним из наиболее изученных блокаторов NMDA-рецепторов является магний, поэтому его применение также эффективно для лечения централизации боли [32]. Из физиотерапевтических методов рекомендованы транскраниальная магнитная и/или электро-стимуляция, чрескожная электронейростимуляция [33]. Применяются психотерапевтические методики, такие как EMDR (Eye Movement Desensitization and Reprocessing) и даже т.н. VRA (virtual reality analgesia) – анальгезия при помощи виртуальной реальности [34,35].

### ЗАКЛЮЧЕНИЕ

Подводя итоги настоящего обзора, мы считаем, что современная терапия интерстициального цистита/синдрома болезненного мочевого пузыря должна складываться из воздействия на различные факторы патогенеза ИЦ:

1. Повреждение или несостоятельность гликозаминогликанового (ГАГ) слоя уротелия – цистоскопия с гидробуживанием мочевого пузыря с последующей ГАГ-заместительной терапией;
2. Абактериальное воспаление в интерстиции с активизацией тучных клеток – внутрипузырные ин-

стилляции или термоирригации «коктейлей» с анестетиками и глюкокортикостероидами;

3. Сенсibilизация периферической нервной системы с увеличением количества ноцицепторов – внутрипузырные инстилляции или термоирригации «коктейлей» с анестетиками и глюкокортикостероидами, инъекции ботулинического нейротоксида в треугольник Льево;

4. Взаимонаведение органов малого таза с развитием нейрогенного воспаления в кишечнике, матке и ее придатках – консультации и лечение смежными специалистами (уролог, гинеколог, проктолог, гастроэнтеролог, невролог, остеопат, физиотерапевт, психолог);

5. Миофасциальные болевые синдромы (спастичность) поперечнополосатых мышц тазового дна и промежности – инъекции в триггерные точки анестетиков и глюкокортикостероидов, ботулинического нейротоксида, массаж или самомассаж триггерных точек;

6. Централизация боли со снижением болевого порога и развитием стойкого болевого синдрома даже в отсутствие импульсов от пораженного органа – терапия высокими дозами магния, ингибиторы обратного захвата серотонина (по назначению и под наблюдением невролога или психиатра). Транскраниальная магнитная и/или электро-стимуляция.

Разумеется, в данном обзоре мы разобрали далеко не все методы лечения, практически не коснулись медикаментозной терапии ИЦ – поскольку для этого требуется отдельная статья. ■

**Ключевые слова:** интерстициальный цистит, синдром болезненного мочевого пузыря, гликозаминогликановый слой, инстилляции мочевого пузыря, невроурология.

**Key words:** interstitial cystitis, bladder pain syndrome, glycosaminoglycan layer, bladder instillation, neurourology.

#### Резюме:

В настоящем обзоре рассмотрены диагностика и лечение основных факторов патогенеза интерстициального цистита (ИЦ)/синдрома болезненного мочевого пузыря.

Диагностика интерстициального цистита/синдрома болезнен-

#### Summary:

**Interstitial cystitis: pathogenesis, diagnostics and treatment (part 2)**

Mirkin Ya.B., Karapetyan A.V.

This review summarizes the diagnostics and treatment of the main

ного мочевого пузыря до сих пор вызывает определенные затруднения, поскольку такие симптомы ИЦ как поллакиурия и urgency присущи также гиперактивному мочевому пузырю, а боль при наполнении мочевого пузыря – бактериальному циститу.

Терапия повреждения или несостоятельности гликозаминогликанового (ГАГ) слоя уротелия заключается в цистоскопии с гидробуживанием мочевого пузыря с последующей внутрипузырной и пероральной ГАГ-заместительной терапией. Абактериальное воспаление в интерстиции с активизацией тучных клеток диагностируется путем определения уровня цитокинов в моче, патогистологического исследования уротелия, а лечение заключается во внутрипузырных инстилляциях или термоирригации «коктейлей» с анестетиками и глюкокортикостероидами. Сенсibilизация периферической нервной системы с увеличением количества ноцицепторов определяется по уровню цитокинов в моче, иммуногистохимическому исследованию уротелия. Лечение заключается во внутрипузырных инстилляциях или термоирригации «коктейлей» с анестетиками и глюкокортикостероидами, инъекциях ботулинического нейротоксида в треугольник Льево.

Диагностика миофасциального болевого синдрома (спастичность) поперечнополосатых мышц тазового дна и промежности основывается на определении тонуса мышц тазового дна, а лечение – на инъекциях в триггерные точки анестетиков и глюкокортикостероидов, ботулинического нейротоксида, массажа или самомассажа триггерных точек.

Авторы заявляют об отсутствии конфликта интересов.

factors of pathogenesis of interstitial cystitis (IC)/painful bladder syndrome.

The diagnostics of interstitial cystitis/painful bladder syndrome is still complicated to a certain extent, since such symptoms of IC as pollakiuria and urgency are also typical for hyperactive urinary bladder, and pain upon bladder filling is also typical for bacterial cystitis.

The treatment of the damaged or incompetent glycosaminoglycan (GAG) layer of the urothelium includes cystoscopy combined with hydrodistention of the bladder followed by intracystic and oral GAG-replacement therapy. Abacterial inflammation of the interstitium followed by activation of mast cells is diagnosed by determining the level of cytokines in urine and by pathohistological examination of the urothelium; the treatment includes intracystic instillations and irrigation of the bladder with a warm solution of anesthetics and glucocorticosteroids. The sensibilization of the peripheral nervous system due to the increase in the number of nociceptors is defined by determining the level of cytokines in urine and by immunohistochemical examination of the urothelium. The treatment includes intracystic instillations and irrigation of the bladder with a warm solution of anesthetics and glucocorticosteroids, and also injections of botulinic neuropeptide into the Lyeto triangle.

The diagnostics of the myofascial pain syndrome (spasticity) of the striated muscles of the pelvic floor and the perineum is based on the measurement of tonus of the pelvic floor muscles; treatment is based on the injections of anesthetics, glucocorticosteroids and botulinic neuropeptide into the "trigger" regions, as well as their massage.

Authors declare lack of the possible conflicts of interests.

## ЛИТЕРАТУРА

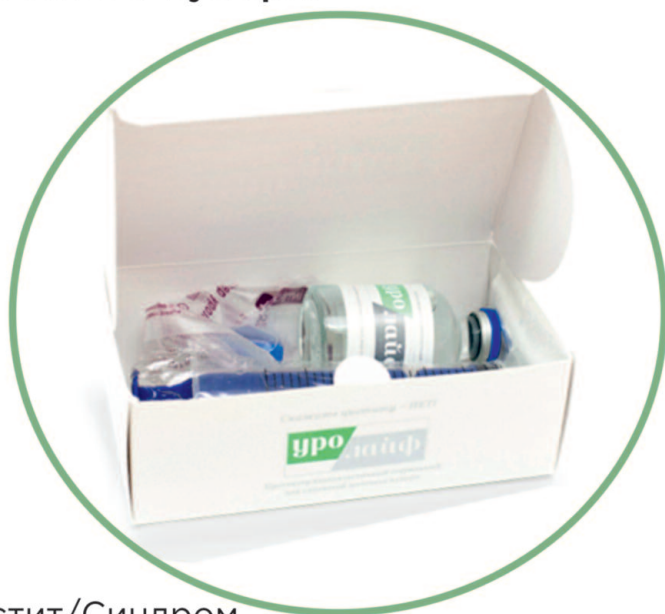- Humphrey L. The bladder pain/interstitial cystitis symptom score: development, validation, and identification of a cut score. *Eur Urol* 2012 Feb;61(2):271-9. doi: 10.1016/j.eururo.2011.10.004.
- Victal ML, Lopes MH, D'Ancona CA. Adaptation of the O'Leary-Sant and the PUF for the diagnosis of interstitial cystitis for the Brazilian culture. *Rev Esc Enferm USP* 2013;47(2):312-9.
- Kim SH. Voiding diary might serve as a useful tool to understand differences between bladder pain syndrome/interstitial cystitis and overactive bladder. *Int J Urol* 2014 Feb;21(2):179-83. doi: 10.1111/iju.12209. Epub 2013 Jul 10.
- Boudry G, Labat JJ, Riant T, Le Normand L, Manunta A, Bensalah et al. Validation of voiding diary for stratification of bladder pain syndrome according to the presence/absence of cystoscopic abnormalities: a two-centre prospective study. *BJU Int* 2013;112(2):E164-8. doi: 10.1111/bju.12165.
- Ens G, Garrido GL. Role of cystoscopy and hydrodistention in the diagnosis of interstitial cystitis/bladder pain syndrome. *Transl Androl Urol*, 2015;4(6):624-85. doi: 10.3978/j.issn.2223-4683.2015.09.04
- Kuo YC, Kuo HC. The role of urodynamic study in evaluation of interstitial cystitis/painful bladder syndrome. *Tzu Chi Medical J* 2013;25(3):131-134 URL: <https://doi.org/10.1016/j.tcmj.2013.01.010>
- The Validity of Blood and Urinary Cytokine Measurements for Detecting the Presence of Inflammation. Lyle L.L. Moldawer, Emerging Technologies for Nutrition Research: Potential for Assessing Military Performance Capability. (Washington (DC): National Academies Press (US); 1997
- Corcoran AT. Mapping the cytokine profile of painful bladder syndrome/ interstitial cystitis in human bladder and urine specimens. *World J Urol* 2013; 31(1): 241–246.
- Erickson DR. A comparison of multiple urine markers for interstitial cystitis. *J Urol* 2002;167(6):2461-9.
- Liu HT. Biomarkers for patients with interstitial cystitis/bladder pain syndrome. *Urological Science* 2015, 26: 225-229
- Kuo HC. Potential urine and serum biomarkers for patients with overactive bladder and interstitial cystitis/bladder pain syndrome. *Tzu Chi Med J* 2013, 25: 13-18
- Itza F. Myofascial pain syndrome in the pelvic floor: Etiology, mechanisms, symptoms, diagnosis, and treatment. *Actas urologicas espaniolas*2010;34(4):318-326
- Lamont JA. Vaginismus. *Am J Obstet Gynecol* 1978;131(6):633-6.
- Parsons CL. Successful down-regulation of bladder sensory nerves with combination of heparin and alkalized lidocaine in patients with interstitial cystitis. *Urology* 2005; 65 (1): 45-48.
- Cvach K. Review of intravesical therapies for bladder pain syndrome/ interstitial cystitis. *Transl Androl Urol* 2015; 4(6):629-63
- Hanno PM Analysis of long-term Elmiron therapy for interstitial cystitis. *Urology* 1997;49(5A Suppl):93-9
- Silvestro L Human pharmacokinetics of glycosaminoglycans using deuterium-labeled and unlabeled substances: evidence for oral absorption. *Semin Thromb Hemost* 1994;20(3):281-92.
- Volpi N. Oral bioavailability of chondroitin sulfate (Condrosulf®) and its constituents in healthy male volunteers. *Osteoarthritis and Cartilage* 2002; 10 (10): 768-777.
- Raymond I. The Clinical Effectiveness of Intravesical Sodium Hyaluronate (Cystistat®) in Patients with Interstitial Cystitis/Painful Bladder Syndrome and Recurrent Urinary Tract Infections. *Curr Urol* 2012;6:93-98 DOI: 10.1159/ 000343517
- Litwiniuk M Hyaluronic Acid in Inflammation and Tissue Regeneration. *Wounds* 2016;28(3):78-88.
- Park JH. Wound Healing and Anti-inflammatory Effects of Topical Hyaluronic Acid Injection in Surgical-Site Infection Caused by Staphylococcus aureus. *Int J Low Extrem Wounds* 2017;16(3):202-207.
- Lamarre NS. Treatment of painful bladder syndrome/interstitial cystitis with botulinum toxin A: why isn't it effective in all patients? *Transl Androl Urol* 2015; 4(5): 543–554.
- Chiu B. Botulinum Toxin A for Bladder Pain Syndrome/Interstitial Cystitis. *Toxins (Basel)* 2016; 8(7): 201
- Mourtzoukou EG. Resiniferatoxin in the treatment of interstitial cystitis: a systematic review. *Int Urogynecol J Pelvic Floor Dysfunct* 2008;19(11):1571-6
- Payne CK. Intravesical resiniferatoxin for the treatment of interstitial cystitis: a randomized, double-blind, placebo controlled trial. *J Urol* 2005;173(5):1590-4.
- Mohammadi B. Long-term treatment of spasticity with botulinum toxin type A: an analysis of 1221 treatments in 137 patients. *Neurol Res* 2010;32(3):309-13. doi: 10.1179/016164109X12478302362734.
- Adelowo A. Botulinum Toxin Type A (BOTOX) for Refractory Myofascial Pelvic Pain. *Female Pelvic Med Reconstr Surg* 2013; 19(5): 288–292.
- Nicholas NT. Utility of trigger point injection as an adjunct to physical therapy in men with chronic prostatitis/chronic pelvic pain syndrome. *Transl Androl Urol* 2017; 6(3): 534–537.
- Weiss JM. Pelvic floor myofascial trigger points: manual therapy for interstitial cystitis and the urgency-frequency syndrome. *J Urol* 2001;166(6):2226-31
- Oyama IA. Modified Thiele massage as therapeutic intervention for female patients with interstitial cystitis and high-tone pelvic floor dysfunction. *Urology* 2004;64(5):862-5
- Nijs J. Treatment of central sensitization in patients with 'unexplained' chronic pain: what options do we have? *Expert Opin Pharmacother* 2011;12(7):1087-98
- Kaymak C. Use of the NMDA antagonist magnesium sulfate during monitored anesthesia care for shockwave lithotripsy. *J Endourol* 2007;21(2):145-50.

уро  
лайф

ЦИСТИТ НЕ УБИВАЕТ,  
ОН ПРОСТО  
**КРАДЕТ** ВАШУ ЖИЗНЬ!

## «УРОЛАЙФ»

первый российский препарат для комплексного восстановления гликозаминогликанового слоя мочевого пузыря.

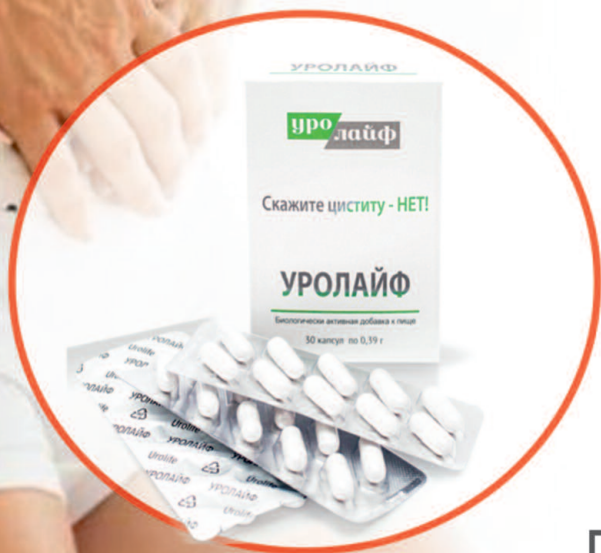

### Показания:

- ➔ Интерстициальный цистит/Синдром болезненного мочевого пузыря
- ➔ Лучевой цистит
- ➔ Хронический бактериальный цистит

### Форма выпуска:

- ➔ **0,08% раствор 50 мл** гиалуроната натрия для инстилляций в мочевой пузырь
- ➔ **Капсулы 0,39 грамма 30 капсул** (хондроитинсульфат, глюкозамина г/х, протоанцианидины), 30 капсул для приема внутрь
- ➔ **1% суспензия гиалуроната натрия 200 мл**, магний, глицин, L-валин, L-изолейцин - для приема внутрь



ООО "Ривьера Биотек"  
350059, Краснодар,  
ул. Онежская, 64  
**8 800 550 00 48**  
urolife.info