

ISSN 1726-9776 (Print)
ISSN 1996-1812 (Online)

ТОМ 14

№

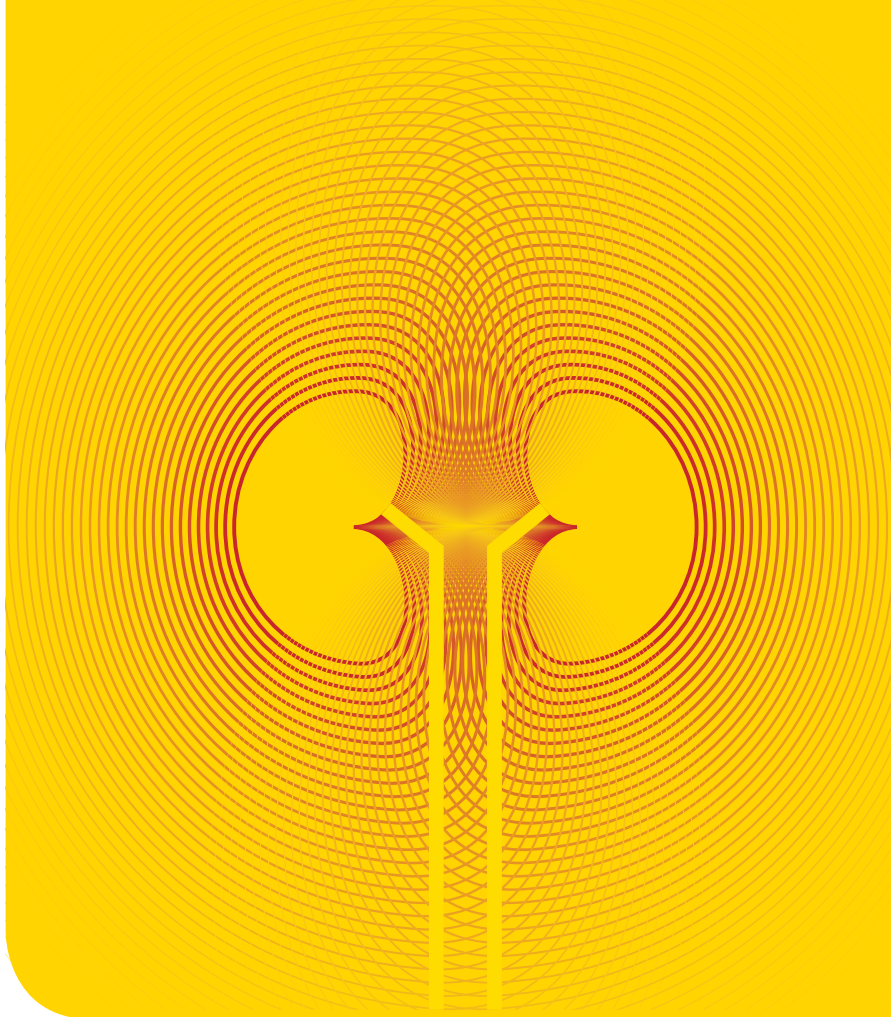
2

ОНКОУРОЛОГИЯ

2018

**Оценка эффективности
гликозаминогликанзаместительной
терапии лучевого цистита**

ОНКОУРОЛОГИЯ



Оценка эффективности гликозаминогликанзаместительной терапии лучевого цистита

Я.Б. Миркин¹, А.М. Пономаренко², А.В. Карапетян¹, С.Ю. Шумов³

¹Международный медицинский центр «УРО-ПРО»; Россия, 350072 Краснодар, ул.40-лет Победы, 108;

²ООО «Ривьера Биотек»; Россия, 350059 Краснодар, Онежская ул., 64;

³Медицинский центр «УРО-ПРО»; Россия, 350000 Краснодар, ул. Я. Полуяна, 51

Контакты: Яков Борисович Миркин mirkin@urolife.info

Введение. Лучевой геморрагический цистит является серьезным отдаленным осложнением лучевой терапии злокачественных новообразований органов малого таза. Важную роль в патогенезе лучевого цистита играет разрушение защитного гликозаминогликанового слоя уротелия. В связи с этим перспективные терапевтические стратегии предполагают восстановление защитного слоя методом гликозаминогликанзаместительной терапии.

Цель исследования — оценить эффективность гликозаминогликанзаместительной терапии хронического лучевого цистита методом инстилляций в мочевого пузыря.

Материалы и методы. В статье представлен ретроспективный анализ результатов лечения 23 пациенток с лучевым циститом, получавших гликозаминогликанзаместительную терапию. Больные были рандомизированы на 2 группы: пациентки 1-й получали гликозаминогликанзаместительную терапию методом внутривезикулярных инстилляций 0,08 % раствора гиалуроната натрия, 2-й — комбинацию внутривезикулярных инстилляций 0,08 % раствора гиалуроната натрия с пероральным приемом гиалуроната натрия и хондроитинсульфата.

Результаты. В обеих группах уменьшились частота мочеиспускания, выраженность болевого синдрома и макрогематурии, увеличилась функциональная емкость мочевого пузыря. Комбинированная гликозаминогликанзаместительная терапия показала более высокую эффективность по сравнению с монотерапией гиалуронатом натрия.

Заключение. Результаты исследования подтвердили эффективность терапии лучевого цистита, направленной на восстановление защитного гликозаминогликанового слоя уротелия.

Ключевые слова: лучевой цистит, гликозаминогликанзаместительная терапия, гиалуронат натрия, инстилляций в мочевого пузыря

Для цитирования: Миркин Я.Б., Пономаренко А.М., Карапетян А.В., Шумов С.Ю. Оценка эффективности гликозаминогликанзаместительной терапии лучевого цистита. Онкоурология 2018;14(2):156–61.

DOI: 10.17650/1726-9776-2018-14-2-156-161

Evaluation of radiation cystitis treatment efficacy with glycosaminoglycan replenishment therapy

Ya.B. Mirkin¹, A.M. Ponomarenko², A.V. Karapetyan¹, S.Yu. Shumoff³

¹ International Medical Center “URO-PRO”; 108 40-let Pobedy St., Krasnodar 350072 Russia;

² Riviera Biotech; 64 Onezhskaya St., Krasnodar 350059, Russia;

³URO-PRO Medical Center “URO-PRO”; 51 Ya. Poluyana St., Krasnodar 350000, Russia

Background. Radiation cystitis is a severe late consequence of radiation therapy of pelvic malignancies. Destruction of glycosaminoglycan's protective barrier (GAG-layer) plays key role in pathogenesis of radiation cystitis. Hence, GAG-replenishment therapy could be a promised method of treatment the radiation cystitis.

The objective is to evaluate the effectiveness of glycosaminoglycan replacement therapy of chronic radiation cystitis using bladder instillation.

Materials and methods. 23 female patients with radiation cystitis participated in the retrospective study. They have been randomized divided on two groups. Patients of the 1st group have been treated with intravesical administration of 0,08 % sodium hyaluronate alone, 2nd group — with intravesical sodium hyaluronate in combination with oral sodium hyaluronate and chondroitin sulfate.

Results. Patients of both groups demonstrated less frequency and pain after treatment as well as increased bladder volume. Intravesical administration of glycosaminoglycans in combination with oral administration was more effective than intravesical therapy alone.

Conclusions. GAG-replenishment therapy is a promised treatment options of radiation cystitis. Oral and intravesical GAG-replenishment therapy is more effective in comparison with only intravesical therapy.

Key words: radiation cystitis, glycosaminoglycan replacement therapy, sodium hyaluronate, bladder instillation

For citation: Mirkin Ya.B., Ponomarenko A.M., Karapetyan A.V., Shumoff S.Yu. Evaluation of radiation cystitis treatment efficacy with glycosaminoglycan replenishment therapy. Onkourologiya = Cancer Urology 2018;14(2):156–61.

Введение

Известно, что в последнее время злокачественные новообразования органов малого таза стали встречаться значительно чаще, причем возраст онкологических больных снизился. Пациенты, страдающие злокачественными новообразованиями шейки матки, мочевого пузыря, прямой кишки, предстательной железы, нередко подвергаются лучевой и/или химиотерапии. Хорошо известным осложнением лучевой терапии является лучевой геморрагический цистит, представляющий собой реакцию эпителия мочевого пузыря и уретры на облучение [1].

При лучевом цистите микроскопически определяется первичный дефект защитного гликозаминогликанового (ГАГ) слоя уротелия [2]. В норме ГАГ-слой представляет собой защитный барьер, предохраняющий уротелий от повреждения вследствие воздействия микроорганизмов, токсичных компонентов мочи и нервные окончания в *lamina propria* — от деполяризации из-за контакта с ионами калия. Таким образом, разрушение ГАГ-слоя вследствие радиации приводит к воздействию на уротелий агрессивных компонентов мочи, а также ионов калия, что в свою очередь ведет к возникновению симптомов, характерных для лучевого цистита, подобно интерстициальному [3]. Разрушение ГАГ-слоя уротелия при лучевом цистите подтверждается патоморфологически. Кроме того, определяется прогрессирующая облитерация кровеносных сосудов, приводящая

к ишемии уротелия. Следствие данного процесса — возникновение язвенных дефектов слизистой оболочки мочевого пузыря. В качестве ответа на гипоксию в пораженных участках индуцируется неоангиогенез, однако новые артериолы и капилляры более хрупкие, и при наполнении мочевого пузыря возникают геморрагические явления, которые проявляются подслизистыми кровоизлияниями и микро- или макрогематурией [4] (рис. 1).

М. J. Droller и соавт. выделяют 4 степени геморрагического цистита [5]:

- микрогематурия;
- макрогематурия;
- макрогематурия с незначительными сгустками крови;
- массивная макрогематурия со значительными сгустками крови, вплоть до гемотампонады мочевого пузыря.

Согласно классификации Европейской организации по исследованию и лечению рака (EORTC), лучевой цистит имеет 3 стадии:

- острую (3–12 мес);
- латентную (бессимптомную, до 10 лет);
- хроническую (отдаленные лучевые повреждения).

Отдаленные лучевые повреждения являются наиболее тяжелыми. Онкологическая группа по лучевой терапии (RTOG) выделяет 6 степеней тяжести хронического лучевого цистита [6].

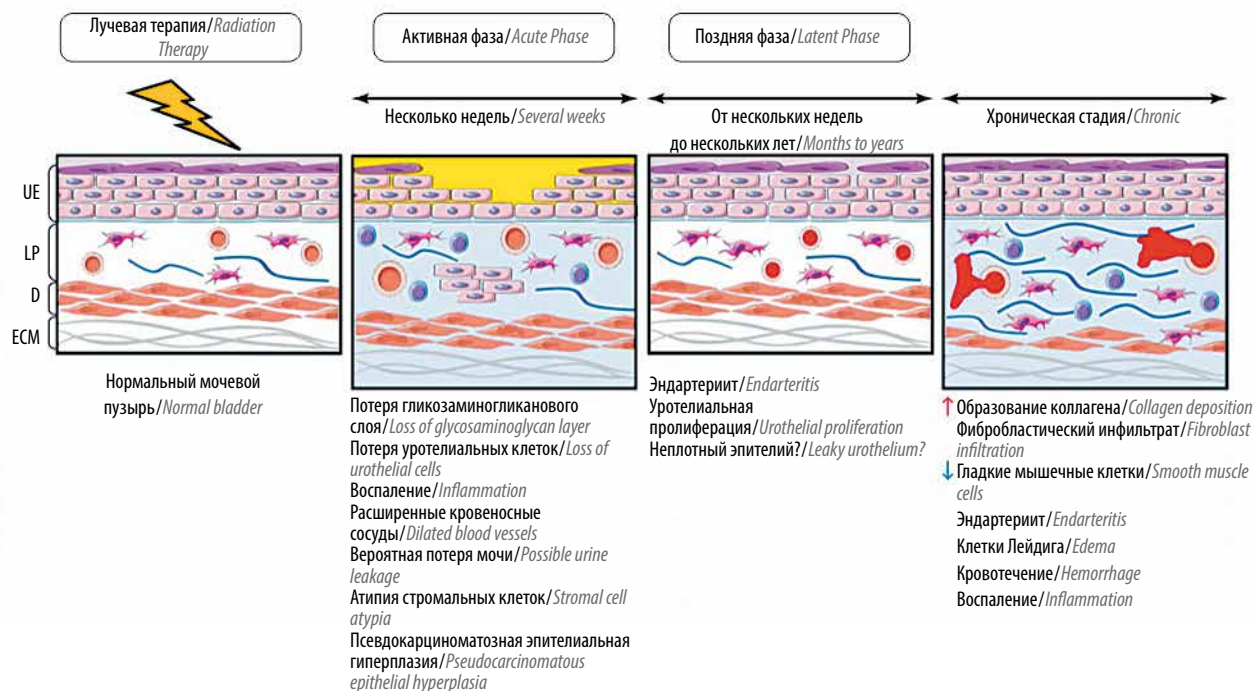


Рис. 1. Патогенез лучевого цистита
Fig. 1. Pathogenesis of radiation cystitis

0. Отсутствие изменений.

1. Слабо выраженная атрофия эпителия, незначительные телеангиэктазии, микрогематурия.

2. Выраженная поллакиурия, генерализованные телеангиэктазии, интермиттирующая макрогематурия.

3. Резко выраженная поллакиурия и дизурия, значительные генерализованные телеангиэктазии, часто с петехиальными кровоизлияниями, частая макрогематурия, снижение емкости мочевого пузыря <150 мл.

4. Некроз стенки мочевого пузыря, микроцист (<100 мл), тяжелый геморрагический цистит.

5. Смерть.

Лечение отдаленных лучевых поражений слизистой оболочки мочевого пузыря остается сложной задачей. В ретроспективе для терапии хронического лучевого цистита назначали Меснекс (2-меркаптоэтансульфонат натрия), непрерывную ирригацию мочевого пузыря, внутривенную гипергидратацию в сочетании с форсированным диурезом. Однако результаты были противоречивы [7, 8]. Весьма перспективные результаты показало использование гипербарической оксигенации [9]. Также применялись различные виды внутрипузырных инстилляций:

- аминокaproновой кислоты (непрерывная ирригация в дозе 1 г/ч в течение 8–24 ч). Основным недостатком этого метода – образование крупных сгустков, эвакуация которых из мочевого пузыря затруднена [10];
- сульфата алюминия (непрерывная ирригация 1 % раствора со скоростью 250 мл/ч). Для купирования макрогематурии требовалось 3–4 сут [11]. К сожалению, от метода отказались из-за серьезных побочных эффектов [12];
- 0,5–1,0 % раствора нитрата серебра с экспозицией 10–20 мин для химической коагуляции кровоточащих участков слизистой оболочки. Этот метод является потенциально опасным для верхних мочевых путей вследствие возможного рефлюкса [13];

- 1–2 % формалина (под давлением 15 см водного столба в течение 15 мин). Метод продемонстрировал определенную эффективность, но не получил широкого распространения [14].

Из альтернативных методов лечения известна суперселективная эмболизация артерий мочевого пузыря. Метод сложен технически, его частым осложнением является боль в ягодицах вследствие окклюзии верхней ягодичной артерии [15]. В последние годы широкое распространение получила так называемая гликозаминогликанзаместительная терапия, направленная на восстановление защитного слоя уротелия. Поскольку ГАГ-слой мочевого пузыря состоит из гиалуроновой кислоты, хондроитинсульфата, гепарансульфата и дерматансульфата (рис. 2), гликозаминогликанзаместительная терапия предусматривает введение в мочевой пузырь одного из этих веществ или их комбинации. Наиболее известно пероральное или внутривезикулярное применение пентозанполисульфата (аналог гепарансульфата) [16], который, к сожалению, недоступен в России.

Инстилляции в мочевой пузырь хондроитинсульфата [17] и гиалуроната натрия [18] также продемонстрировали определенную эффективность при отсутствии значимых побочных эффектов.

Цель исследования – оценить эффективность гликозаминогликанзаместительной терапии хронического лучевого цистита методом инстилляций в мочевой пузырь 0,08 % раствора гиалуроната натрия в качестве монотерапии и в комбинации с пероральным приемом хондроитинсульфата и гиалуроната натрия.

Материалы и методы

Исследование проводили ретроспективно на базе 2 клиник: Международного медицинского центра «УРО-ПРО» (г. Краснодар) и Медицинского центра «УРО-ПРО» (г. Краснодар).

В исследовании приняли участие 23 пациентки, которые были рандомизированы на 2 группы: пациентки 1-й ($n = 12$) получали терапию методом инстилляций гиалуроната натрия; 2-й ($n = 11$) – методом

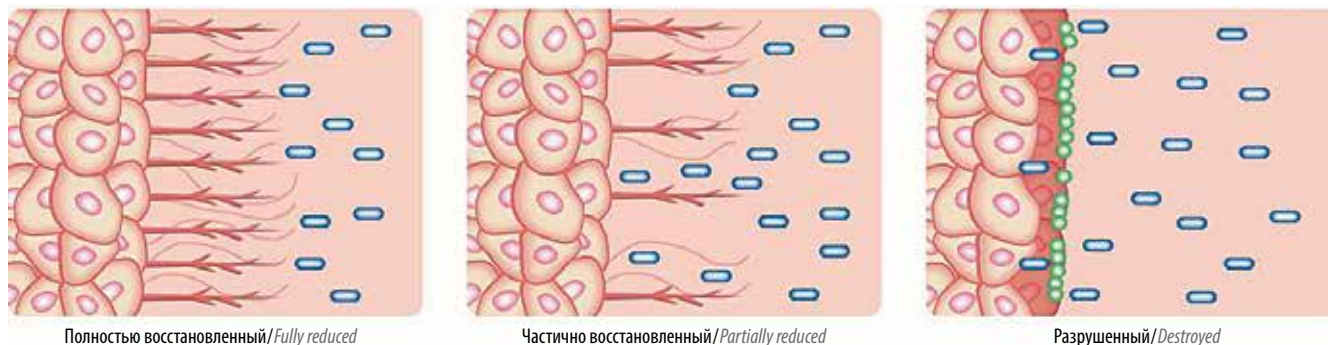


Рис. 2. Структура гликозаминогликанового слоя уротелия
Fig. 2. Structure of glycosaminoglycan layer of the urothelium

Результаты гликозаминогликанзаместительной терапии лучевого цистита
Results of glycosaminoglycan replacement therapy of radiation cystitis

Показатель Characteristic	1-я группа 1 st group	2-я группа 2 nd group
Поллакиурия до лечения в сутки Pollakiuria before treatment per day	28,2 (24–36)	
Поллакиурия после лечения в сутки Pollakiuria after treatment per day	14,3 ($p = 0^*$)	11,5 ($p = 0^*$)
Емкость мочевого пузыря до лечения, мл Bladder volume before treatment, ml	88,1 (58–112)	
Емкость мочевого пузыря после лечения, мл Bladder volume after treatment, ml	127,5 (82–164) ($p = 0,000016^*$)	144,4 (118–168) ($p = 0,000001^*$)
Интенсивность боли до лечения, число баллов по визуальной аналоговой шкале Pain intensity before treatment, score per the visual analogue scale	6,3	
Интенсивность боли после лечения, число баллов по визуальной аналоговой шкале Pain intensity after treatment, score per the visual analogue scale	2,8 ($p = 0^*$)	1,6 ($p = 0,000002^*$)
Гематурия до лечения, число баллов по шкале Droller Hematuria before treatment, score per the Droller scale	3,1	
Гематурия после лечения, число баллов по шкале Droller Hematuria after treatment, score per the Droller scale	1,41 ($p = 0^*$)	1,1 ($p = 0,000027^*$)

*Различия статистически достоверны.
*Statistically significant differences.

инстилляций гиалуроната натрия в сочетании с пероральным приемом хондроитинсульфата и гиалуроната натрия. Рандомизацию проводили методом генерации случайных чисел. Средний возраст пациенток составил 47,8 года (33–62 года).

Всем пациенткам осуществляли дистанционную лучевую терапию по поводу рака шейки матки ($n = 16$) и рака тела матки ($n = 7$). Среднее время от момента окончания лучевой терапии составило 24,6 мес (12–41 мес).

Пациенткам 1-й группы проводили инстилляцию 50 мл 0,08 % раствора гиалуроната натрия в мочевой пузырь 2 раза в неделю в течение 12 нед, 24 инстилляций на курс. Экспозиция от 30 мин до 2 ч, в зависимости от возможности пациентки удерживать мочу и емкости мочевого пузыря.

Пациенткам 2-й группы выполняли инстилляцию 50 мл 0,08 % раствора гиалуроната натрия в мочевой пузырь 2 раза в неделю в течение 12 нед, 24 инстилляций на курс, в комбинации с пероральным приемом 200 мг хондроитинсульфата и 100 мг гиалуроната натрия 3 раза в день в течение 12 нед.

Оценивали следующие параметры:

- емкость мочевого пузыря (дневник мочеиспускания);
- выраженность поллакиурии (дневник мочеиспускания);

- интенсивность болевого синдрома по визуальной аналоговой шкале (0–10);
- выраженность гематурии по шкале Droller (0–4).

Данные параметры сравнивали до начала терапии и через 2 нед после ее окончания. Для оценки достоверности различий оцениваемых параметров до терапии и после нее использовали парный t-критерий Стьюдента.

Результаты

Результаты терапии приведены в таблице.

Из побочных эффектов отмечено усиление болевого синдрома после инстилляций у 3 пациенток (I степень тяжести по классификации Clavien–Dindo), вследствие чего 1 больная прекратила терапию. У 2 оставшихся пациенток при повторных инстилляциях болевой синдром не проявлялся. Побочные эффекты пациентов представлены на рис. 3–5.

Обсуждение

Гликозаминогликанзаместительная терапия является перспективным методом лечения и, возможно, профилактики хронического лучевого цистита. J. M. Delgado Perez с соавт. провели исследование эффективности инстилляций гиалуроната натрия во время

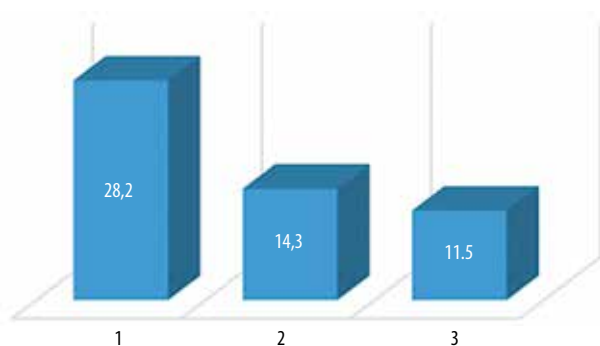


Рис. 3. Поллакиурия до терапии (1), после курса инстилляций гиалуроната натрия (2), после курса комбинированной гликозаминогликанзаместительной терапии (инстилляци и пероральный прием) (3)

Fig. 3. Pollakuria prior to therapy (1), after a course of sodium gyaluronate instillations (2), after a course of combination glycosaminoglycan replacement therapy (instillations and oral administration) (3)

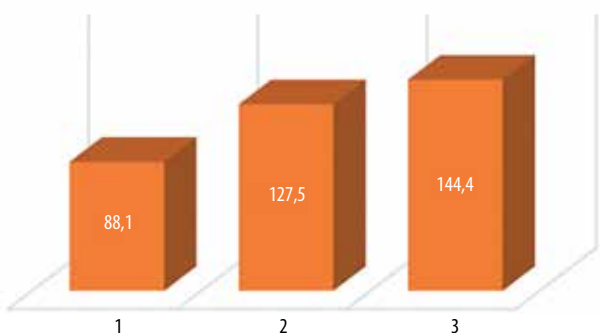


Рис. 4. Объем мочевого пузыря (мл) до терапии (1), после курса инстилляций гиалуроната натрия (2), после курса комбинированной гликозаминогликанзаместительной терапии (инстилляци и пероральный прием) (3)

Fig. 4. Bladder volume prior (ml) to therapy (1), after a course of sodium gyaluronate instillations (2), after a course of combination glycosaminoglycan replacement therapy (instillations and oral administration) (3)

курса лучевой терапии рака шейки или тела матки в целях профилактики осложнений. Результаты исследования продемонстрировали эффективность такой профилактики [19]. М. Sommarivac и соавт. выполняли гликозаминогликанзаместительную терапию лучевого цистита методом инстилляций в мочевой пузырь гиалуроната натрия в комбинации с хондроитинсульфа-

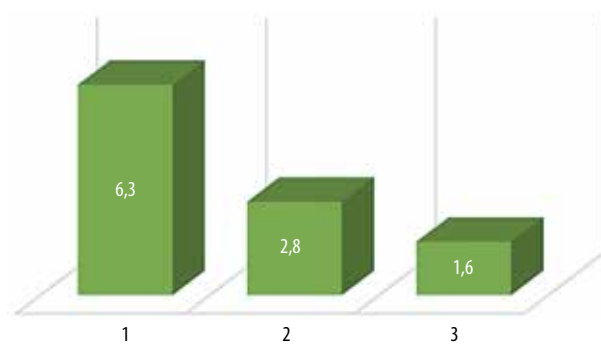


Рис. 5. Интенсивность боли (баллы) по визуальной аналоговой шкале до терапии (1), после курса инстилляций гиалуроната натрия (2), после курса комбинированной гликозаминогликанзаместительной терапии (инстилляци и пероральный прием) (3)

Fig. 5. Pain intensity (score) per the visual analogue scale prior to therapy (1), after a course of sodium gyaluronate instillations (2), after a course of combination glycosaminoglycan replacement therapy (instillations and oral administration) (3)

том на протяжении 12 мес. В начале терапии средняя емкость мочевого пузыря составляла 66,9 мл, после 3 мес терапии – 101,9 мл и через 12 мес – 174,4 мл [20]. Таким образом, инстилляци 2 основных компонентов ГАГ-слоя продемонстрировали достоверную эффективность. Комбинация ГАГ представляется более эффективным методом по сравнению с монотерапией [20]. Следует отметить, что результаты сочетания внутрипузырных инстилляций ГАГ с их пероральным приемом были представлены на конгрессе Европейского общества по изучению интерстициального цистита (ESSIC) применительно к терапии интерстициального цистита [21].

Заключение

Результаты исследования, представленные в настоящей статье, демонстрируют достоверную эффективность гликозаминогликанзаместительной терапии хронического лучевого цистита. Комбинация внутрипузырных инстилляций ГАГ в сочетании с их пероральным приемом представляется более эффективной, по сравнению с монотерапией. Для более достоверной оценки необходимо проведение мультицентровых клинических исследований с большим числом пациентов.

ЛИТЕРАТУРА / REFERENCES

- Lopez-Beltran A., Luque R.J., Mazzucchelli R. et al. Changes produced in the urothelium by traditional and newer therapeutic procedures for bladder cancer. *J Clin Pathol* 2002;55(9):641–7. PMID: 12194991.
- Parsons C.L. Interstitial cystitis: epidemiology and clinical presentation. *Clin Obstet Gynecol* 2002;45(1):242–9. PMID: 11862076.
- Ruggieri M.R., Chelsky M.J., Rosen S.I. et al. Current findings and future research avenues in the study of interstitial cystitis. *Urol Clin North Am* 1994;21(1):163–76. PMID: 8284840.
- Corman J.M., McClure D., Pritchett R. et al. Treatment of radiation induced hemorrhagic cystitis with hyperbaric oxygen. *J Urol* 2003;169(6):2200–2. DOI: 10.1097/01.ju.0000063640.41307.c9. PMID: 12771749.
- Droller M.J., Saral R., Santos G. Prevention of cyclophosphamide-induced hemorrhagic cystitis. *Urology* 1982;20(3):256–8. PMID: 7123717.
- Cox J.D., Stetz J., Pajak T.F. Toxicity criteria of the Radiation Therapy Oncology Group (RTOG) and the European Organization for Research and Treatment of Cancer (EORTC). *Int J Radiat Oncol Biol Phys* 1995;31(5):1341–6. DOI: 10.1016/0360-3016(95)00060-C. PMID: 7713792.

7. Trotman J., Nivison-Smith I., Dodds A. Haemorrhagic cystitis: incidence and risk factors in a transplant population using hyperhydration. *Bone Marrow Transplant* 1999;23(8):797–801. DOI: 10.1038/sj.bmt.1701644. PMID: 10231142.
8. Murphy C., Harden E., Stevens D. et al. The addition of mesna to hyperhydration does not decrease the incidence of hemorrhagic cystitis in patients receiving high-dose cyclophosphamide. *Oncol Rep* 1994;1(1):265–6. PMID: 21607351.
9. Nakada T., Nakada H., Yoshida Y. et al. Hyperbaric oxygen therapy for radiation cystitis in patients with prostate cancer: a long-term follow-up study. *Urol Int* 2012;89(2): 208–14. DOI: 10.1159/000338910. PMID: 22797611.
10. Singh I., Laungani G.B. Intravesical epsilon aminocaproic acid in management of intractable bladder hemorrhage. *Urology* 1992;40(3):227–9. PMID: 1523745.
11. Arrizabalaga M., Extramiana J., Parra J.L. et al. Treatment of massive haematuria with aluminous salts. *Br J Urol* 1987;60(3): 223–6. PMID: 3676666.
12. Perazella M., Brown E. Acute aluminum toxicity and alum bladder irrigation in patients with renal failure. *Am J Kidney Dis* 1993;21(1):44–6. PMID: 8418625.
13. Raghavaiah N.V., Soloway M.S. Anuria following silver nitrate irrigation for intractable bladder hemorrhage. *J Urol* 1977;118(4):681–2. PMID: 916077.
14. Vicente J., Rios G., Caffaratti J. Intravesical formalin for the treatment of massive hemorrhagic cystitis: retrospective review of 25 cases. *Eur Urol* 1990;18(3):204–6. PMID: 2261933.
15. McIvor J., Williams G., Southcott R.D. Control of severe vesical haemorrhage by therapeutic embolisation. *Clin Radiol* 1982;33(5):561–7. PMID: 7116778.
16. Hampson S.J., Woodhouse C.R. Sodium pentosanpolysulphate in the management of haemorrhagic cystitis: experience with 14 patients. *Eur Urol* 1994;25(1):40–2. PMID: 7508397.
17. Hazewinkel M.H., Stalpers L.J., Dijkgraaf M.G., Roovers J.P. Prophylactic vesical instillations with 0.2 % chondroitin sulfate may reduce symptoms of acute radiation cystitis in patients undergoing radiotherapy for gynecological malignancies. *Int Urogynecol J* 2011;22(6):725–70. DOI: 10.1007/s00192-010-1357-0. PMID: 21365332.
18. Shao Y., Lu G.L., Shen Z.J. Comparison of intravesical hyaluronic acid instillation and hyperbaric oxygen in the treatment of radiation-induced hemorrhagic cystitis. *BJU Int* 2012;109(5):691–4. DOI: 10.1111/j.1464-410X.2011.10550.x. PMID: 21895939.
19. Delgado Perez J.M., Samper P., Garrido J.S. Hyaluronic acid in the prevention of radiation-induced cystitis. *Proc Am Soc Clin Oncol* 2003;22.
20. Sommariva M., Lazzeri M., Abrate A. et al. Intravesical hyaluronic acid and chondroitin sulphate improve symptoms and quality of life in patients with late radiation tissue cystitis: an investigative pilot study. *Eur J Inflammation* 2014;12:177–85.
21. Mirkin Y.B. Comparison of efficacy intravesical, oral and combined GAG-replenishment therapy as Painful Bladder Syndrome treatment modality. ESSIC Annual Meeting, 2017.

Вклад авторов

Я.Б. Миркин: разработка дизайна исследования, получение данных для анализа, обзор публикаций по теме статьи, написание текста рукописи;

А.М. Пономаренко: анализ полученных данных;

А.В. Карапетян: организация исследования на базе клиники, обзор публикаций по теме статьи;

С.Ю. Шумов: организация исследования на базе клиники, обзор публикаций по теме статьи.

Authors' contributions

Ya.B. Mirkin: developing the research design, obtaining data for analysis, reviewing of publications of the article's theme, написание текста рукописи;

A.M. Ponomarenko: analysis of the obtained data;

A.V. Karapetyan: organization of research based on the clinic, reviewing of publications of the article's theme;

S.Yu. Shumoff: organization of research based on the clinic, reviewing of publications of the article's theme.

ORCID авторов

Я.Б. Миркин: <https://orcid.org/0000-0003-1098-8270>

А.М. Пономаренко: <https://orcid.org/0000-0001-5788-0422>

А.В. Карапетяна: <https://orcid.org/0000-0002-3546-9680>

ORCID of authors

Ya.B. Mirkin: <https://orcid.org/0000-0003-1098-8270>

A.M. Ponomarenko: <https://orcid.org/0000-0001-5788-0422>

A.V. Karapetyan: <https://orcid.org/0000-0002-3546-9680>

Конфликт интересов. Авторы заявляют об отсутствии конфликта интересов.

Conflict of interest. The authors declare no conflict of interest.

Финансирование. Исследование проведено без спонсорской поддержки.

Financing. The study was performed without external funding.

Информированное согласие. Все пациенты подписали информированное согласие на участие в исследовании.

Informed consent. All patients gave written informed consent to participate in the study.

Статья поступила: 16.03.2018. **Принята к публикации:** 21.06.2018

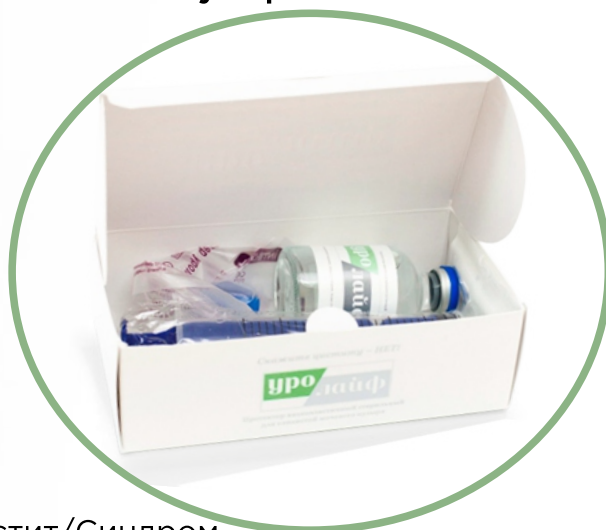Article received: 16.03.2018. **Accepted for publication:** 21.06.2018

уролайф

ЦИСТИТ НЕ УБИВАЕТ,
ОН ПРОСТО
КРАДЕТ ВАШУ ЖИЗНЬ!

«УРОЛАЙФ»

первый российский препарат для комплексного восстановления гликозаминогликанового слоя мочевого пузыря.



Показания:

- ➔ Интерстициальный цистит/Синдром болезненного мочевого пузыря
- ➔ Лучевой цистит
- ➔ Хронический бактериальный цистит

Форма выпуска:

- ➔ **0,08% раствор 50 мл** гиалуроната натрия для инстилляций в мочевой пузырь
- ➔ **Капсулы 0,39 грамма 30 капсул** (хондроитинсульфат, глюкозамина г/х, протоанцианидины), 30 капсул для приема внутрь
- ➔ **1% суспензия гиалуроната натрия 200 мл**, магний, глицин, L-валин, L-изолейцин - для приема внутрь

ООО «Ривьера Биотек»

350059, Краснодар,
ул. Онежская, 64

+7 (861) 231 03 89

urolife.info

